

## ЩО СВДЧИТЬ ПРО ТЕ, ЩО ШУМ У СЕРЦІ Є НЕВИННИМ?

Ira H. Gessner  
What makes a heart murmur innocent?  
Pediatric annals, 1997; 26(2): 82–91

*Виявлення в дитини невинного серцевого шуму може викликати тривогу як у батьків, так і у педіатра. Крім точності діагнозу, є ще кілька причин, які змушують лікарів поліпшувати свої навички правильно оцінювати цю фізикальну знахідку. Цими причинами є інтелектуальна сатисфакція лікаря, впевненість батьків у своєму лікарі, уникнення непотрібного стресу як для дитини, так і батьків, і відповідне, ефективне щодо затрат коштів застосування ресурсів медицини. У цій статті подано як загальний огляд, так і підхід до оцінки асимптоматичних серцевих шумів. При освоєнні цієї інформації лікар може поліпшити своє вміння оцінювати пацієнта просто, швидко і точно. Питання, які дискутуються, включають механіку проведення обстеження серця, специфічні навички, необхідні для оцінки шуму, вміння описати шум, спрощений метод характеристизації шуму, відповідні компоненти кардіологічного фізикального діагнозу й оцінку точності встановлення діагнозу невинного шуму. Нині загальноприйнятий термін “невинний шум” передає значення того, що шум є нормальною знахідкою і не вказує на патологічний стан чи процес.*

### ЯК РОБИТИ ОБСТЕЖЕННЯ СЕРЦЯ

Найважливішим аспектом аускультатії серця дитини залишається знайомство з тим, що є нормою. Невинні шуми трапляються у більшості дітей і в багатьох немовлят; тому норма включає наявність шуму. Усі педіатри знаходять підходи, які допомагають усунути перешкоди до обстеження малої дитини чи немовляти; ці підходи є особливо важливими для встановлення кардіологічного фізикального діагнозу. Дитина, яка плаче і пручається, не дає змоги провести обстеження успішно. Оточення повинно бути приємним і максимально спокійним. Крім того, застосовувати треба добрий стетоскоп (не можна сподіватись почути якісну класику, слухаючи музику по дешевому радію). Я рекомендую стиль стетоскопа Rapport-Sprague, особливо модель, яку виготовляє Hewlett-Packard.

Треба виробити стандартний метод обстеження. Дуже важливо створити комфорт для дитини. Пацієнта треба покласти на зручний стіл для обстежень оптимальної висоти таким чином, щоб лікар міг стояти справа від нього. Якщо мала дитина поводить себе неспокійно, то треба попросити когось із батьків покласти голову дитини собі на коліна. Грудну клітку пацієнта треба оголити. Оцінюють зовнішній вигляд дитини, частоту дихання і тип дихання.

Після цього проводять пальпацію пульсу на обох руках і принаймні на одній нозі, після чого пальпують ділянку грудної клітки і югулярну ямку. Аускультатію починають у другому міжребер'ї справа біля краю грудини. Патологічні звуки не так часто трапляються у цій ділянці аорти, що дає змогу лікарю легше оцінити ЧСС і ритм серця, а також ідентифікувати перший і другий серцеві тони. Ці дані є тим підґрунтям аускультативної картини, без якого подальший прогрес обстеження є неможливим. Після цього переходьте до інших ділянок аускультатії; вислуховуючи кожну точку спочатку за допомогою лійки стетоскопа, а потім повторюючи послідовність із застосуванням діафрагми.

## ЗНАННЯ ЛІКАРЯ І НАВИЧКИ, НЕОБХІДНІ ДЛЯ ОЦІНКИ ШУМУ (Табл.1)

### Механічні епізоди серцевого циклу

Знання лікаря повинні включати розуміння механічних подій серцевого циклу, як показано на рисунку 1. Лікар повинен володіти фундаментальним розумінням цієї інформації, щоб правильно інтерпретувати те, що він почув під час аускультатії. Усі шуми виникають через кровоплин. Тому лікар повинен знати в будь-який момент часу протягом серцевого циклу, де кров тече у нормі та які є можливості для патологічного кровоплину. Наприклад, під час ізвольюмічного скорочення (рис. 1) усі чотири серцеві клапани є закритими. Кров не рухається, і невинний шум не може виникати. Якщо шум виникає під час ізвольюмічного скорочення, він повинен бути патологічним. Неможливо переоцінити важливість розуміння загальних принципів, які проілюстровані на рисунку 1.

Важливо пам'ятати локалізацію основних структур серця, особливо те, як вони співвідносяться з поверхнею грудної клітки, а також стандартні ділянки аускультатії. Рисунок 2 проектує шлуночки і великі артерії на поверхню грудної клітки, локалізуючи акустичні феномени, які виникають у цих структурах, відповідно до ділянок їх поширення. Правий шлуночок міститься спереду від більшої частини лівого шлуночка, так що лише верхівка лівого шлуночка є неприкритою; тому найліпша ділянка вислуховування звукових феноменів лівого шлуночка є на верхівці серця.

### Чому треба виконувати повне обстеження

Поверхнєве обстеження серця дає мінімальну інформацію, часто є неповноцінним й іноді призводить до неправильних висновків. Скільки треба часу, щоб виконати фізикальне обстеження серцево-судинної системи у спокійної дитини без патології? Маючи великий досвід, лікар може зробити це за 1-2 хвилини. При достатньому досвіді більшість лікарів можуть це зробити за 3-4 хвилини. Набуття навичок вимагає тренінгу, здібностей, бажання і прагнення постійно застосовувати їх на практиці. Лікар повинен знати, що треба зробити (і чому), як зробити це (і про-інтерпретувати), і, звичайно, повинен хотіти зробити це добре.

Таблиця 1.

Знання лікаря і навички, необхідні для оцінки шуму

◆ Розуміти механічні події серцевого циклу
◆ Знати серцеву анатомію відповідно до того, як вона впливає на аускультатію
◆ Мати мотивацію виконувати повне обстеження
◆ Усвідомлювати шуми, як очікуване спостереження
◆ Бути впевненим у тому, що інформація отримується точно

### Усвідомлення шумів як очікуваних феноменів

Обстежуючи барабану перетинку, лікар шукає різноманітні орієнтири та анатомічні структури, сподіваючись побачити їх. Слухаючи серце дитини, лікар сподівається почути перший і другий серцеві тони, включаючи розщеплення другого тону серця. Оскільки більшість дітей мають невинний шум, лікар повинен усвідом-

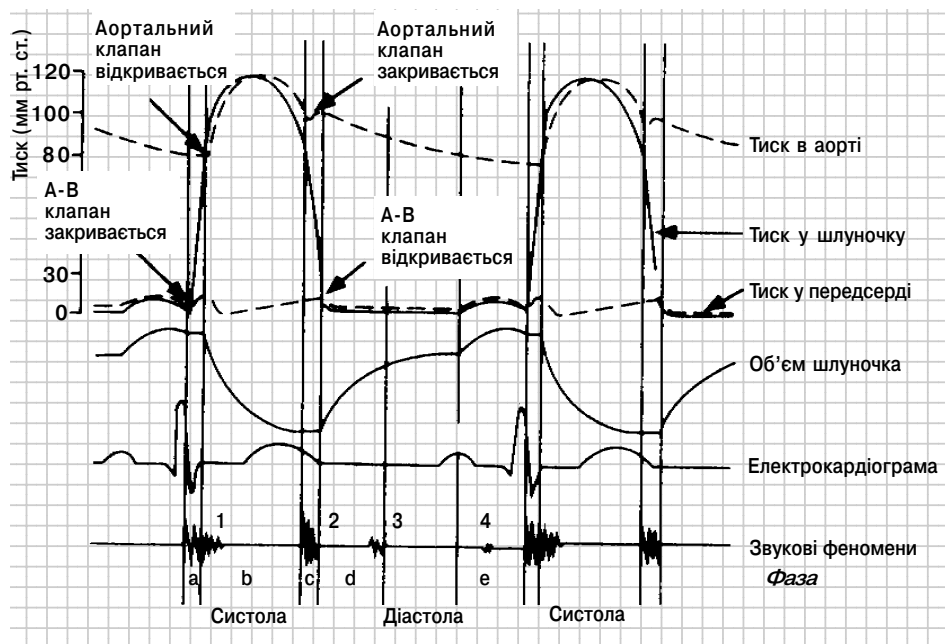


Рисунок 1. Механічні події серцевого циклу з їх ілюстрацією в лівих відділах серця. А-В клапан — мітральний клапан. Крива тиску у передсерді: а = скорочення передсердя, с = скорочення шлуночка, і v = наповнення передсердя. Фази: а = ізовольюмічного скорочення, b = викиду з шлуночка, с = ізовольюмічного розслаблення, d = швидкого наповнення шлуночка, і e = скорочення передсердя. Зверніть увагу, що а і b складають систолу, а діастола включає с, d і e.

лювати, що ця знахідка буде траплятися при нормальному обстеженні. До оцінки невинного шуму треба підходити, як і до інших феноменів, і підтвердити його нормальність. Це вміння приходить з досвідом.

### Впевненість і здатність отримувати точну інформацію

Важко бути експертом у технічних аспектах обстеження, якщо відчуваєшся не впевненим чи недостатньо поінформованим. Впевненість з'являється від знання і досвіду, які підкріплено повторними успіхами у виконанні завдання. Будь-який лікар може проводити аускультацию серця достатньо кваліфіковано, щоб визначити, чи обстеження є нормальним. Точний аналіз та ідентифікація патології можуть вимагати іншого рівня навичок і досвіду, якими володіють кардіологи. Однак для лікарів широкої практики у переважній більшості випадків достатньо визначити, норма це чи патологія.

### ЯК ОПИСУВАТИ ШУМ

У таблиці 2 подано перелік 10 характеристик, які можна описати стосовно кожного серцевого шуму. На перший погляд, цей список може виглядати довгим, навіть залякуючим. Однак вміння оцінювати шум, застосовуючи ці характеристики, як звичайно, змушує працювати в певному порядку і логічно.

Таблиця 2.  
Характеристики шуму

◆ Часовий інтервал
◆ Локалізація
◆ Інтенсивність
◆ Тривалість
◆ Частота
◆ Форма
◆ Якість
◆ Проведення
◆ Вплив дихання
◆ Реакція на втручання

◆ *Часовий інтервал.* Шуми можуть бути систолічними, діастолічними чи постійними.

◆ *Локалізація.* Визначить ділянку грудної клітки, де шум є найголоснішим.

◆ *Інтенсивність.* Інтенсивність шуму може бути від I до VI. Визначення звучності шуму є частково суб'єктивним, але якщо вдається пропальпувати тремтіння над ділянкою шуму, то його градація є IV і більше. Специфіка індивідуальних градацій шумів є не такою важливою, як постійність методології градації від одного обстеження до іншого.

◆ *Тривалість.* Визначить, яку частину систоли чи діастоли займає шум. Важливіше помітити момент початку шуму, ніж те, як довго шум триває.

◆ *Частота.* Частота чи висота шуму належить до наближеної оцінки домінуючої частоти звуку, а саме низький, середній чи високий.

◆ *Форма.* Визначить зміни інтенсивності шуму. Шум може наростати (*crescendo*), наростати і тоді спадати (*crescendo-decrescendo*), знижуватись після голосного початку (*decrescendo*) чи залишатись відносно постійним (плато).

◆ *Якість.* Це поняття стосується до типу звучання, яке викликає шум; деякі шуми є голосніші, ніж інші. Невинні шуми переважно є м'якшими і більш гармонійними, ніж патологічні шуми. Такі терміни, як *грубий*, *жорсткий*, *дуючий* тощо можуть додавати значення при оцінці шуму, але переважно це має найбільшу цінність для того лікаря, який описує шум; проте якісні характеристики важко точно передати іншим.

◆ *Проведення.* Шуми поширюються у передбаченому напрямку від точки максимальної інтенсивності, залежно від залучених анатомічних структур і інтенсивності шуму.

◆ *Вплив дихання.* На деякі шуми, особливо ті, які виникають у правих відділах серця, впливає коливання системного венозного повернення внаслідок акту дихання.

◆ *Реакція на втручання.* Під час обстеження можна застосувати кілька простих маневрів. До них належать проба Вальсальви, стискання на певний проміжок часу кулаків і зміна положення тіла пацієнта.

## ТИПИ ШУМІВ

### Постійний шум

Крім одного винятку, який трапляється досить рідко, усі постійні шуми виникають у кровеносних судинах, оскільки лише у кровеносних судинах кровоплин триває від систоли до діастолі. Це визначає характеристику постійного шуму, а саме, шум, який починається в систолі, переходить через другий тон серця і закінчується в діастолі (жоден шум не починається в діастолі і не переходить через перший тон серця в систолу). Найчастішим постійним шумом є венозний шум, невинний шум, який вислуховується у багатьох дітей, які перебувають у положенні сидячи. Найчастішим патологічним постійним шумом є шум, спричинений відкритою артеріальною протокою.

### Діастолічний шум

Найліпше, щоб лікар широкої практики розглядав усі діастолічні шуми як патологічні за своїм походженням. Є лише один невинний діастолічний шум, який важко диференціювати навіть досвідченому кардіологу.

### Систолічні шуми

Спрощений підхід до класифікації систолічних шумів, який представлено в таблиці 3, може допомогти узагальнити велике число різних можливих варіантів. Насправді є лише 4 причини систолічних шумів: регургітація на атріовентрикулярному клапані, дефект міжшлуночкової перегородки, обструкція у вихідному тракті шлуночка і невинний шум. Усі шуми, які обмежуються систолою, виникають при

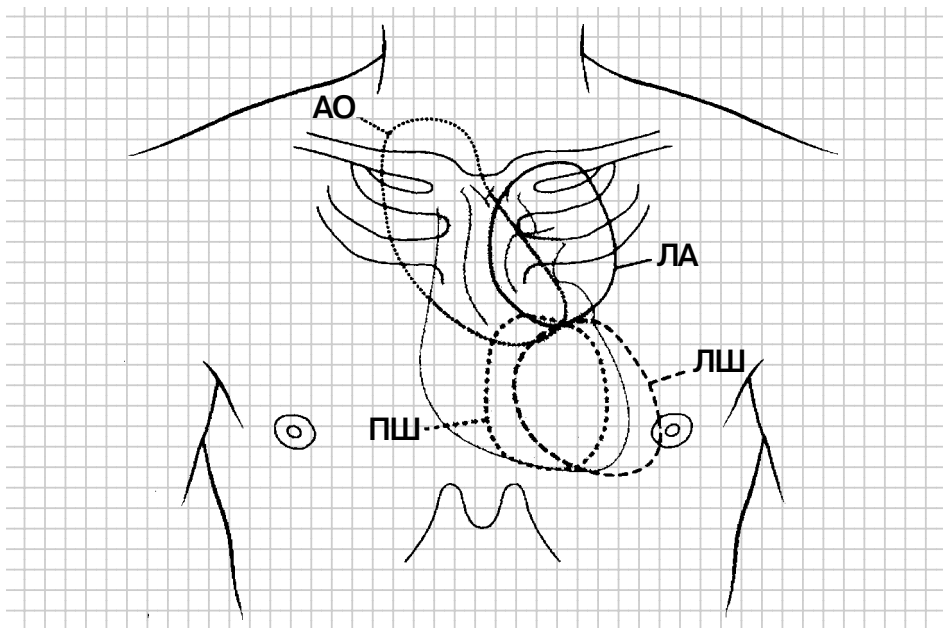


Рисунок 2. Проекція шлуночків і великих артерій на передню стінку грудної клітки із вказанням їхніх зон поширення звуку. АО = аорта, ЛШ = лівий шлуночок, ЛА = легенева артерія і ПШ = правий шлуночок.

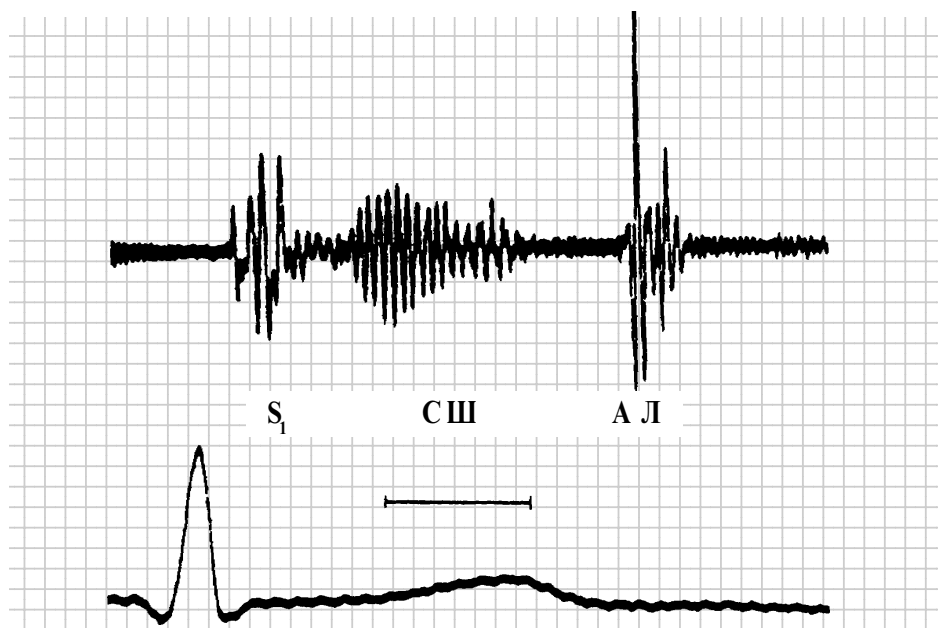


Рисунок 3. Фонокардіограма дитини з вібраторним невинним шумом (Стілла). Зверніть увагу на одноманітну частоту шуму та його дво-пікову форму.  $S_1$  = перший тон серця, СШ = систолічний шум, А = аортальний компонент другого тону, Л = легеневий компонент другого тону, і горизонтальна лінія = 0,1 секунди.

скороченні шлуночка. На початку систоли під час ізовольюмічного скорочення усі 4 серцеві клапани є закритими. Кров не може рухатись, і жоден звук не виникає в нормальному серці. Шум, який займає ранню систолу, починається разом з першим тоном серця, може бути спричинений лише реургітацією на атріовентрикулярному клапані чи дефектом МШП. Шуми, які починаються після відкриття аортального чи легеневого клапана, є шумами викиду, і всі невинні систолічні шуми повинні бути зараховані в цю категорію (середньосистолічний шум мітральної реургітації внаслідок пролапсу мітрального клапана є винятком у цій категоризації середньосистолічних шумів викиду).

Лікаря широкої практики повинно цікавити лише одне фундаментальне питання: чи шум є патологічним? У деяких випадках можна встановити і точний діагноз, але найважливішим є точно встановити наявність патології. Тепер ми переходимо до специфічних характеристик чотирьох частих невинних шумів згідно з тими критеріями, які ми щойно описали.

## НЕВИННІ ШУМИ

### Невинні систолічні шуми

**Вібраторний шум (Стілла).** У 1909 році Стілл описав невинний вібраторний систолічний шум, який носить його ім'я. Відповідно до характеристик з таблиці 2 цей шум є середньосистолічним і найліпше вислуховується над нижнім відділом грудини. Він рідко є голоснішим, ніж II/VI, займає переважно від однієї

Таблиця 3.  
Класифікація систолічних шумів

◆ Ранні (початок з першим тоном серця)
Регургітація на атріовентрикулярному клапані
Дефект міжшлуночкової перегородки
◆ Шуми викиду (початок після ізоволюмічного скорочення)
Обструкція вихідного тракту шлуночка
Підклапанна
Клапанна
Надклапанна
Невинні
Вібраторний (Стілла)
Кровоплину в легеневій артерії
Надключичний

до двох третин систоли і закінчується задовго до другого тону серця (рис. 3). Частота шуму може бути або середньою, або високою, але залишається досить однак-нітною, що надає шуму типового гармонійного характеру. Шум має тенденцію наростати, спадати і потім знову наростати перед закінченням, що таким чином надає йому характерної форми. Шум гармонійний, тому є менш звучним, ніж більшість інших шумів і має м'який приємний характер звучання. Шум суттєво не поширюється, і оскільки він походить з лівого шлуночка, дихання на нього майже не впливає. Проте якщо пацієнт з горизонтального положення сідає або встає, то це, як звичайно, призводить до зниження інтенсивності шуму. Зростання ЧСС, як трапляється при навантаженні, також знижує інтенсивність шуму. Більшість клінічних вивчень походження цього шуму вказують, що він виникає або внаслідок турбуленції у вихідному тракті лівого шлуночка, або в результаті вібрації фіброзних волокон, які перетинають просвіт лівого шлуночка, і нині це часто виявляють при ехокардіографії.

Цей шум можна відрізнити як від шуму при маленькому дефекті МШП, так і від мітральної регургітації, оскільки при обох цих станах систолічний шум починається відразу з першим тоном серця. Шум при невеликому дефекті МШП є грубим, голосним і має тенденцію поширюватись у напрямку до правого краю грудини. Шум при мітральній регургітації, як звичайно, найліпше вислуховується на верхівці. Він може бути ніжним і мати якість гармонійного шуму, але для нього не характерні коливання інтенсивності. Голосний вібраторний невинний шум повинен насторожити щодо наявності обструкції вихідного тракту або правого, або лівого шлуночка. Однак при цих патологічних станах шум переважно має грубший і голосніший характер, не має якості гармонійного шуму, що характерно для вібраторних шумів. При всіх патологічних станах, про які ми щойно згадували, додаткові клінічні ознаки, крім наявності шуму, допомагають провести диференціацію між невинним і патологічним шумом.

**Шум кровоплину в легеневій артерії (ЛА).** Шум кровоплину в ЛА є середньосистолічним і найліпше вислуховується у другому і третьому міжреберному проміжку зліва відразу по краю грудини. Цей шум рідко має вищу градацію, ніж II/VI, займаючи приблизно дві третини систоли. Як звичайно, він має середню частоту і ромбовидну форму. Шум переважно є м'яким, але дещо голоснішим, ніж вібраторний шум. Він проводиться вздовж гілок легеневої артерії, особливо зліва, і його може бути чути в аксиллярній ділянці. Шум має тенденцію знижуватись при вдиху, а також коли дитина сідає. Стани, при яких зростає серцевий викид, таких як анемія чи лихоманка, збільшують інтенсивність шуму. Причиною цього шуму є турбулентний кровоплин, особливо в місці відходження правої і лівої легеневих артерій.

Ідентифікація цього шуму як невинного переважно є досить простою, якщо базуватись на критеріях, які ми згадували; але лікар також повинен переконатись, що й інші дані обстеження серцево-судинної системи є нормальними. Особливо лікар повинен бути певним, що при пальпації грудної клітки немає ознак дилатації чи гіпертрофії правого шлуночка, що нема тону викиду над ділянкою ЛА, що другий тон серця є розщепленим і залишається нормальне коливання ступеня цього розщеплення з нормальною інтенсивністю легеневого компонента, і що немає діастолічного шуму над правим шлуночком по лівому нижньому краю грудини\*. Відсутність усіх цих патологічних ознак дає впевненість, що шум кровоплину в ЛА не поєднується з шунтуванням крові зліва направо на рівні передсердь чи стенозом клапана ЛА. Шум кровоплину в ЛА, причиною якого є помірний стеноз легеневих артерій, не можна відрізнити від невинного шуму кровоплину в ЛА в усіх випадках. Якщо фізикальне обстеження вказує на ознаки збільшення правого шлуночка без наявності інших ознак, крім шуму кровоплину в ЛА, корисною може бути ЕКГ.

**Надключичний систолічний шум.** Надключичний систолічний шум починається після першого тону серця, його найліпше чути під правою ключицею. Шум переважно має градацію II, але може мати й III і, як звичайно, має коротку тривалість, займаючи менше, ніж половину систоли. Частота шуму є низькою, форма його ромбовидна і він є дещо голосним. Шум проводиться на шию, особливо справа. Дихання на нього не впливає. Інтенсивність шуму суттєво знижується, коли дитина сідає, розвівши плечі і заклавши руки за спину.

Цей шум спричинений турбулентним потоком у великих плечоголовних артеріях у місці, де ці судини відходять від аорти. Диференціальна діагностика цього шуму рідко є проблемою. Іноді можна подумати про шум стенозу аортального клапана, але останній легко можна відрізнити за його специфічними характеристиками, а також за наявністю тону викиду в аорту.

### **Невинний постійний шум**

Єдиним невинним постійним шумом є венозний шум. Цей шум починається незабаром після першого тону серця, його локалізація є відразу нижче правого грудинно-ключичного з'єднання у положенні пацієнта сидячи. Градація шуму II/VI чи менше. Шум починається відразу після першого тону серця і триває протягом усієї систоли і приблизно дві третини діастолі. Шум має середню частоту, характерну форму з підйомом до піку протягом систоли, знижуючись у пізній систолі і тоді наростаючи знову до голоснішого піку в ранній чи середній діастолі, коли відкривається трикуспідальний клапан. Шум є м'яким і не проводиться. Він може дещо знижуватись під час вдиху, хоча це рідко вдається помітити. Діастолічний компонент шуму можна усунути, стиснувши праві югулярні вени. Шум також зникає, коли пацієнт займає горизонтальне положення.

\* Свідчить про об'ємне перевантаження правих відділів (прим. перекладача)



Цей шум спричинений турбуленцією у великих венах, які входять у грудну клітку, і посилюється під впливом гравітації, коли пацієнт сідає. Добре податливий правий шлуночок дитини сприяє швидкому кровоплину з цих вен у праві відділи серця. Хоча іноді можна сплутати цей шум з шумом відкритої артеріальної протоки (ВАП), при проведенні відповідного обстеження диференціація рідко є проблемою. Як уже згадувалось, діастолічний компонент венозного шуму можна легко усунути, тоді як на шум ВАП таким чином вплинути не можна. Шум відкритої артеріальної протоки є характерно голоснішим і “шумнішим” і створює єдиний пік у момент другого тону.

### **Точність фізикального обстеження в ідентифікації невинності серцевого шуму**

Кілька вивчень перевіряли здатність досвідчених лікарів ідентифікувати шум як невинний без застосування додаткових методів дослідження. Більшість з цих вивчень залучали педіатрів-кардіологів, проте результати із залученням лікарів широкої практики вказують, що останні також можуть досягати в цьому успіху. Лікарі широкої практики повинні скеровувати дітей на ЕКГ, якщо шум їм здається незвичайним. З іншого боку, ехокардіографію не треба виконувати з метою скринінгу, і це обстеження повинен призначати лише лікар, який чітко ідентифікував специфічну діагностичну проблему, яка потребує вирішення із застосуванням цієї дорожчої процедури. Від правильної оцінки невинного шуму лікарем широкої практики користь отримують усі. Пацієнта і батьків відразу вдається заспокоїти, результат дає інтелектуальну сатисфакцію лікарю, який обстежує дитину, і весь діагностичний процес є ефективним щодо зменшення затрат коштів.

## **ЗАГАЛЬНЕ ОБСТЕЖЕННЯ СЕРЦЯ**

Оцінка серцевих шумів не проводиться ізольовано від інших аспектів фізикального обстеження серця. Шум треба оцінювати у контексті з іншими компонентами. У цьому огляді ми не можемо висвітлити інші аспекти фізикального обстеження серцево-судинної системи. Лікар повинен вміти оцінювати артеріальний пульс, рухи грудної клітки, серцеві тони, тони викиду, кліки і шуми тертя.

## **ВИСНОВОК**

Лікар повинен оцінювати інформацію в логічному і чіткому порядку і на основі отриманих даних розглядати різні можливості. Уся ця інформація пропускається через знання лікаря і його досвід, а після цього приймається рішення. Лікар не може поліпшити своє вміння “аускультатора” серця, читаючи такі статті, як ця, — він може лише дізнатися, що є патологічним, знаючи досконало, що є нормою. Нічим не можна замінити проведення аускультатії багатьох сердець, але лікар повинен вислуховувати нормальні серця вдумливо й аналітично. Що свідчить про те, що серцевий шум є невинним? Відповіді на це запитання включають характеристики шуму в контексті загального серцево-судинного обстеження пацієнта. Як визначити ці характеристики? Це досягається лише одним шляхом — практикою.

Переклад *Володимира Павлюка*